〔千葉医学　93：185～188，2017〕

〔症例〕

体外結紮による腹腔鏡下胃固定術を施行した成人特発性胃捻転症の１例

西田孝宏　新村兼康　吉留博之
文　陽起　佐藤　豊　中村純一

（2017年５月８日受付，2017年５月30日受理）

要　旨

症例は79歳女性。15年前から繰り返す嘔吐症状に対し，経鼻胃管による減圧処置が行われていた。今回，腹部膨満，嘔吐症状を認め，紹介受診となった。腹部CTで胃の著明な拡張を認め，上部消化管造影は胃前庭部が頭側腹側に捻転，食道噴門接合部の腹側に位置していた。腸間膜軸性の慢性胃軸捻転症の診断で，腹腔鏡下胃固定術を施行した。胃体中部から前庭部大弯前壁の漿膜筋層と腹壁全層を２-０ proleneを用いて固定した。固定には小切開よりEndoclose™を腹腔内に刺入し，胃壁にかけたproleneを体外へ誘導し，すべて運針後に体外結紮を行った。胃捻転症に対する腹腔鏡下胃固定術は低侵襲手術として報告例が増加しているが，技術的に難度が高い。Endoclose™を用いた本術式は胃の確実な腹壁固定が可能で，体腔内縫合・結紮に比べ確実かつ簡便であり，有用な方法と考えられた。

Key words: 胃軸捻転症，腹腔鏡下胃固定術，体外結紮

Ⅰ．緒　言

胃軸捻転症は比較的まれな疾患であるが，腹腔鏡下手術の報告例は増加している。今回われわれは，体外結紮による腹腔鏡下胃固定術を施行した１例を経験したので報告する。

Ⅱ．症　例

【患者】79歳女性。

【主訴】嘔吐，上腹部膨満。

【既往歴】子宮筋腫にて子宮摘出（昭和63年），両側鼡径ヘルニア術後，急性胃拡張（平成12年より，計６回　経鼻胃管による保存的加療）。

【現病歴】上腹部膨満感，嘔吐頻回を認め，前医受診。著明な胃拡張を認め，精査加療目的に当院紹介となった。

【入院時現症】意識清明。身長147㎝，体重40.7㎏。経鼻胃管挿入後，腹部膨満は改善し，嘔吐症状も落ち着いていた。反跳痛や筋性防御など，腹膜炎を疑う所見は認められなかった。

【入院時血液検査所見】WBC 14,250/μl, CRP 0.0 ㎎/dlと白血球の上昇を認めた。肝，胆道系酵素，腎機能等に異常所見は認められなかった。

【腹部単純CT検査】著明な胃拡張と十二指腸の虚脱を認めた（図１a）。

【腹部造影CT検査】経鼻胃管挿入により，胃拡張は改善していた。胃前庭部が腹側より噴門部

さいたま赤十字病院外科
Takahiro Nishida, Kazuyasu Shinmura, Hiroyuki Yoshidome, Yangi Mun, Yutaka Satou and Junichi Nakamura.
A case of chronic gastric volvulus treated by laparoscopic gastropexy with extra corporeal ligation.
Department of Surgery, Saitama Red Cross Hospital, Saitama 330-8553.
Phone: 048-852-1111. E-mail: hiro030256@mac.com
Received May 8, 2017, Accepted May 30, 2017.

の頭側へ偏位し，食道の腹側を通過していた（図１b，c）。いわゆるUp-side down stomachを呈しており，間膜軸前型の胃軸捻転と診断した。左横隔膜の挙上を認めたが，横隔膜ヘルニアや食道裂孔ヘルニアなどは認められなかった。

【入院後経過】胃透視にて捻転は解除されておらず（図２），また，造影CTにて胃の血流障害は認められなかったため，待機的手術の方針とした。

【手術所見】細部に12㎜ portを造設し，気腹下に左右側腹部に12㎜，５㎜ portを刺入した（図３c）。腹腔内を観察すると，左横隔膜が弛緩のためか挙上されており，そのスペースに胃前庭部が頭側に挙上され，左横隔膜下に位置していた。胃前庭部は食道噴門部の腹側を走行していた（図３a）。鉗子で横行結腸を尾側に下げ，続いて大弯を尾側に引っ張ると，捻転が解除され，元の胃の形となった。横隔膜を観察したが，食道裂孔ヘルニア，横隔膜ヘルニアは認められなかった。

続いて結節縫合にて胃を腹壁に固定した。２-０ prolene ４針を胃体中下部から前庭部の大弯前壁にかけ，４箇所に３㎜の皮膚切開の後，Endoclose™で糸を体外へ引き出した（図３b, c）。一度気腹圧を下げ，腹腔鏡下に小腸が陥入しない

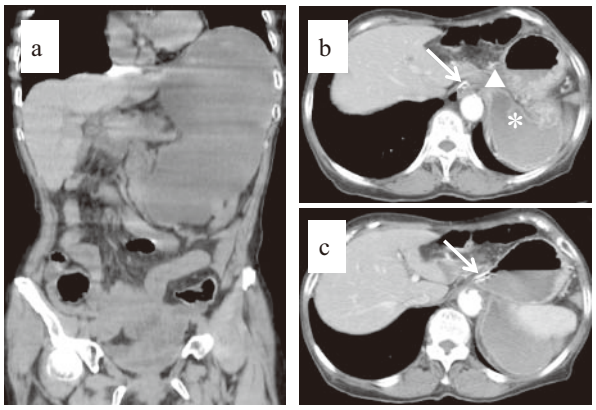

図１

（a）腹部単純CT検査: 著明な胃拡張と十二指腸の虚脱を認めた

（b，c）腹部造影CT検査（経鼻胃管（実線）留置後）: 胃前庭部（＊）が腹側より噴門部の頭側へ偏位し，食道の腹側を通過，狭窄を認めた（矢頭）。

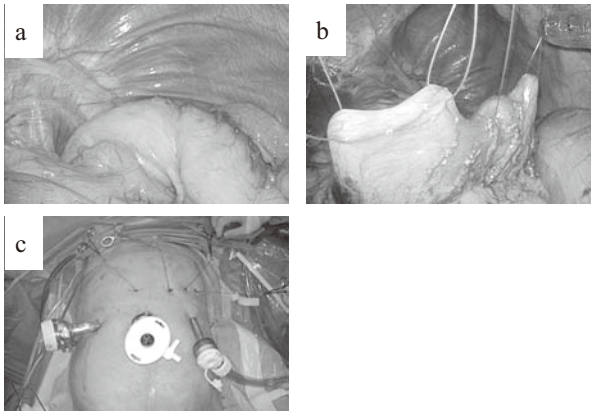

図３

手術所見

（a）整復前。胃前庭部は食道噴門部の腹側を走行していた。

（b，c）Prolene ４針を胃大弯前壁にかけ，４箇所に３㎜の皮膚切開の後，Endoclose™で糸を体外へ引き出した。

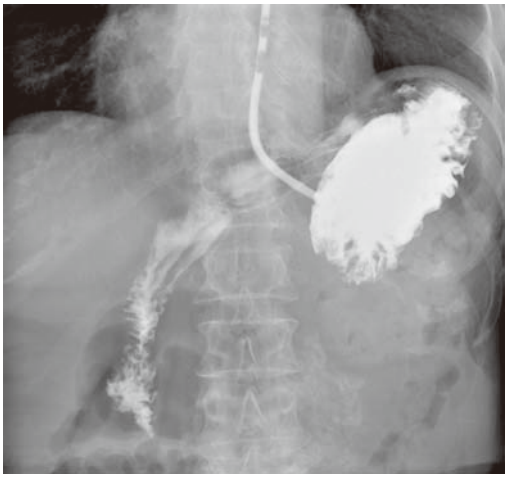

図２

上部消化管造影: 間膜軸前型の胃軸捻転を認めた。

図４

術後上部消化管造影: 胃捻転は解除されており，造影剤の十二指腸への流出は良好であった。

か確認しながら体外で結紮，皮下に埋没した。

【術後経過】術後１日目より食事摂取開始。嘔気や嘔吐の症状なく経過は良好。術後胃透視にて胃捻転は解除されており，造影剤の十二指腸への流出良好であり（図４），術後11日目に軽快退院となった。

外来にて経過観察しているが，再発の所見は認めていない。

Ⅲ．考　　察

胃捻転症は胃が生理的範囲を超えて捻転し，通過障害を来す疾患である[1]。多くは小児例であるが，成人においても報告が散見される。発症要因は特発性と続発性に分類される。特発性の原因としては，胃固定間膜の脆弱性，過食，呑気症，慢性的な胃拡張，拡張した結腸による胃の圧排，腹圧の上昇などの関与が示唆されている。一方，続発性の場合は，食道裂孔ヘルニア，横隔膜ヘルニア，横隔膜弛緩症などが原因として報告されている[2]。今回我々が報告した症例では，明らかな誘発要因は認められなかった。

治療法としては，造影CTによる壊死や穿孔の所見の確認が重要である。高橋らは成人発症の胃軸捻転症の検討で８例（23.5%）も穿孔・壊死のため，緊急手術を要したと報告している[3]。壊死や穿孔の所見がなければ，経鼻胃管による減圧や内視鏡による整復が試みられるが[4,5]，経過中に再発を認めることが多く，外科的治療が76.5%に施行されたと報告している[3]。

手術の基本は，捻転症の解除，発症原因の除去および将来の再発予防処置である[6]。近年，腹腔鏡下胃固定術や内視鏡的胃瘻造設による固定術などの低侵襲手術が報告されている[7,8]。内視鏡的胃瘻造設は全身麻酔を必要とせず非常に簡便であるが，胃瘻の一点が回転軸となり胃軸捻転症を発症した症例報告もある[9-11]。また腹腔内の観察ができず，確実に捻転の先進部と思われる部位を固定できないことから，耐術困難な症例や腹腔内の癒着が高度であること症例などに限定されると考えられる。これに対し腹腔鏡下胃固定術は低侵襲で合併症の少ない術式であり，近年報告例は増加している。腹壁固定の方法についてまだ確立されたものはないが，点や線ではなく，面での固定が再発予防に重要であり，３点以上の固定の報告が多い。連続縫合による固定はより面に近い形で胃を腹壁に固定することができ有用な方法であるが[3]，腹腔鏡下での手技は２箇所目以降の操作が困難となる。そこで我々は胃壁固定を結節縫合にて行い，糸をEndoclose™を用いて体外に引き出し，すべての運針後，体外結紮による腹壁全層と固定する方法を選択した。この方法では確実に胃壁と腹壁全層との固定が可能となり，また糸を吊り上げることで間隙の有無を確認し，固定の追加も可能となり，手技が容易で有用な方法である。

今回我々は，胃軸捻転症に対し，体外結紮を用いて腹腔鏡下胃固定術を行った。手技が容易であり，確実に腹壁固定ができる利点があり，有用であると考えられた。

SUMMARY

We reported an elderly patient with chronic gastric volvulus successfully treated by laparoscopic gastropexy. A 79-year old woman had repeated vomiting symptom for 15 years,she was treated by nasogastric tube on each occasion. She referred to our hospital for vomiting and abdominal distention. Abdominal computed tomography revealed markedly distended stomach and mesenteroaxial volvulus of stomach. The gastrointestinal tract imaging revealed the antrum was twisted anteriorly and located above gastroeshophageal junction. We performed laparoscopic gastropexy. The gastric anterior wall was sutured by 2-0 prolene laparoscopically. The sutures were take out of abdomen with Endoclose™ needle through the 3-mm skin incision. After all needles sutured, thread were ligated outside the abdomen.

Although reported cases by laparoscopic gastropexy for gastric volvulus has been increased as a minimally invasive surgery, it remains technical difficulty. This technique is superior more useful, because it is possible to fix abdominal wall certainly and easier than laparoscopic suture and ligation in the abdomen.

文　　献

1）Singleton AC. Chronic gastric volvulus. Radiology 1940; 34: 53-61.

2）金井武彦．胃軸捻転について．胃と腸　1969; 4: 731-42.

3）高橋宏明，若山顕治，蔵谷大輔，菊地　健，植村

一仁，伊藤美夫．腹腔鏡下胃固定術を施行した精神遅滞を伴う成人特発性胃軸捻転症の1例．日外科系連会誌 2013; 38: 998-1004.
4）Borchardt M. Zur pathologie und Therapie des Margenvolvulus. Arch Klin Chir 1904; 74: 243-60.
5）Gourgiotis S, Vougas V, Germanos S, Baratsis S. Acute gastric volvulus: diagnosis and management over 10 years. Dig Surg 2006; 23: 169-72.
6）Tanner NC. Chronic and recurrent volvulus of the stomach with late results of "colonic displacement". Am J Surg 1968; 115: 505-15.
7）曹 英樹，中島清一，和佐勝史，川原央好，岡田正．胃軸捻転症に対する3D腹腔鏡下胃固定術の試み．日小外会誌 2001; 37: 348-9.
8）小林成行，木下茂喜．腹腔鏡下胃固定術を行った胃軸捻転症の1例．日臨外会誌 2005; 66: 827-31.
9）町井克行，渡辺佳夫，青沼宏深，成田有吾，葛原茂樹．胃瘻栄養実施中の末期Pick病患者に発生した胃軸捻転症．神経内科 1994; 41: 483-6.
10）田中 寛，平松聖史，飯田智広，井上照基，安岡秀敏，古謝亜紀子，斉藤秀一，広松 孝．治療的PEG（内視鏡的胃瘻造設術）後，再捻転し手術を要した，Duchenne型筋ジストロフィー症にともなう習慣性胃軸捻転症の1例．日消誌 2012; 109: 418-24.
11）小林惇一，中村喜行，秋田倫幸，玉井方貴，高橋俊晴，武田龍太郎，持塚章芳，白籏久美子，岡庭信司，岡庭優子，柳川宗平，金子源吾．脳性麻痺患者において内視鏡的胃瘻造設後に発症した胃軸捻転症の1例． ENDOSCOPIC FORUM for digestive disease 2012; 28: 97-102.